

DIARIO MEDICO

www.diariomedico.com

Martes, 15 de junio de 2004

AGENDA 2

SANIDAD 3

NORMATIVA 7

PROFESIÓN 10

MEDICINA 14

GESTIÓN 22

ENTORNO 24

GUÍA 26

PLANNING 27

LAS ASAMBLEAS ACEPTAN EL PLAN DE SANIDAD

Desconvocada la huelga de los interinos


→ La Asociación Nacional de Facultativos Especialistas Interinos (Anfei) ha desconvocado la huelga prevista para mañana y el día 23.

Anfei ha escuchado a las asambleas de los hospitales del antiguo territorio Insalud y ha decidido no seguir adelante con los paros convocados para este mes, el primero de ellos mañana.

Las asambleas han aceptado el último ofrecimiento del Ministerio de Sanidad que se ha comprometido a publicar en el BOE la fase de provisión de la mayor parte de las especialidades pendientes -en to-

tal 27- antes del próximo 30 de junio; seis más, en la primera semana de julio, y Medicina Preventiva, Urgencias Hospitalarias y Documentación Clínica, después del verano.

Los interinos han señalado que la segunda parte de la oferta de Sanidad, con el inicio de las entrevistas en noviembre, es lo que menos les convence, y que estarán vigilantes. (Pág. 10)



Abordaje sencillo para la escoliosis idiopática

La sección del ligamento *filum terminale* es una técnica mínimamente invasiva que corrige la causa de la escoliosis idiopática, según ha explicado el neurocirujano Miguel B. Royo-Salvador en una sesión organizada por el Instituto Neurológico de Barcelona y celebrada en la Clínica Corachán. A pesar de su elevada resolución, se aplica en pocos casos. (Pág. 16)

SEGÚN VARIOS EXPERTOS

El representante no puede ir contra el testamento vital

El representante en las voluntades anticipadas debe dedicarse a aplicar su contenido, no a contrariarlo, han afirmado varios expertos. (Pág. 8)

ES NECESARIO UN ENFOQUE INTEGRAL

Los planes de listas de espera son efectivos sólo a medio plazo

Varios expertos en listas de espera han observado que los planes elaborados por las consejerías son efectivos, pero sólo a medio plazo. (Pág. 3)

AFECTA AL 20-80% DE ENFERMOS

La caquexia tumoral eleva complicaciones

La desnutrición o caquexia tumoral afecta hasta al 80 por ciento de los pacientes con cáncer. Su presencia eleva las complicaciones. (Pág. 14)

CIRUGÍA ESTE LIGAMENTO ES LA CAUSA DE LA ENFERMEDAD, SEGÚN MIGUEL B. ROYO-SALVADOR

La sección del 'filum terminale' detiene la escoliosis idiopática

→ La escoliosis idiopática se puede detener con la realización de un sencillo tratamiento quirúrgico, la sección del ligamento 'filum terminale',


que además parece la causa más probable de ésta y otras patologías, según Miguel B. Royo-Salvador, neurocirujano que la aplica en España.

■ Patricia Morén Barcelona

La sección del ligamento *filum terminale*, resultado de la envoltura vacía de la médula espinal en el extremo inferior, es una técnica mínimamente invasiva que corrige la causa de la escoliosis idiopática.

El neurocirujano Miguel B. Royo-Salvador ha explicado en el primer debate en neurociencias organizado por el Instituto Neurológico de Barcelona y celebrado en la Clínica Corachán de Barcelona, que la aplica desde hace once años y ha reunido una casuística de 27 casos, de los cuales 18 corresponden a intervenciones de escoliosis idiopática y el resto a otras patologías como la siringomielia. La experiencia de estos once años ha quedado reflejada en 13 publicaciones, distintos foros y será recogida en la revista *Acta neuroquirúrgica*, donde ha sido aceptada, según ha informado Royo-Salvador.

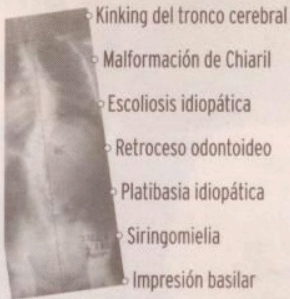
A pesar de sus beneficios para el paciente, el neurocirujano ha afirmado que la técnica apenas se aplica, y eso que "es fácil de hacer y mínimamente invasiva". Consiste en la sección del ligamento *filum terminale*, que ejerce un estiramiento de la médula espinal, cuando en el adulto este ligamento no suele desempeñar ninguna función. La intervención se practica a través de una pequeña incisión, con técnicas microquirúrgicas, durante media hora, frente a las tres o cinco horas que requiere la cirugía vertebral correctora instrumentaria, y el paciente precisa menos de 24 horas de ingreso.



Miguel B. Royo-Salvador, en el auditorio de la Clínica Corachán, explicando la técnica.

Aplicaciones

El ligamento del *filum terminale* está asociado a varias patologías.



Fuente: Miguel B. Royo-Salvador

Al seccionar el *filum terminale* se logra eliminar la principal fuerza que hace progresar la enfermedad. En los casos que se intervienen más tempranamente, la columna puede llegar a enderezarse espontáneamente algunos grados y algo más si

se sigue la correcta pauta de neurorrehabilitación.

Varias indicaciones
Royo-Salvador ha explicado que la técnica se aplica cuando la curvatura de la columna aparece de forma precoz y su evolución es rápida; cuando existe una sintomatología asociada a la curvatura que hay que tratar para aliviar al paciente, como dolores que no remiten con analgésicos o antiinflamatorios; y cuando el paciente presenta síntomas neurálgicos debidos al proceso de curvatura, como falta de tacto o de fuerza. Ade-

más de ser aplicable en escoliosis idiopática, se puede extender a otras patologías (ver cuadro).

"Con esta técnica proponemos la existencia de una posible causa para la escoliosis idiopática, y un tratamiento poco traumático y que no es una alternativa a los tratamientos existentes, sino complementario". Royo-Salvador piensa que no se ha extendido más porque el traumatólogo suele controlar la escoliosis, pero sin operar la región del *filum terminale*. Y al neurocirujano, que sí lo hace, le llegan pocos casos.

RAFA M. MARIN